Vertebral Augmentation (Kypho/Vertebroplasty)

ד"ר איל ברבלק

מנהל מחלקה אורתופדית א

המרכז הרפואי הלל-יפה

חיזוק גופי החוליות
(Kyphoplasty / Vertebroplasty)

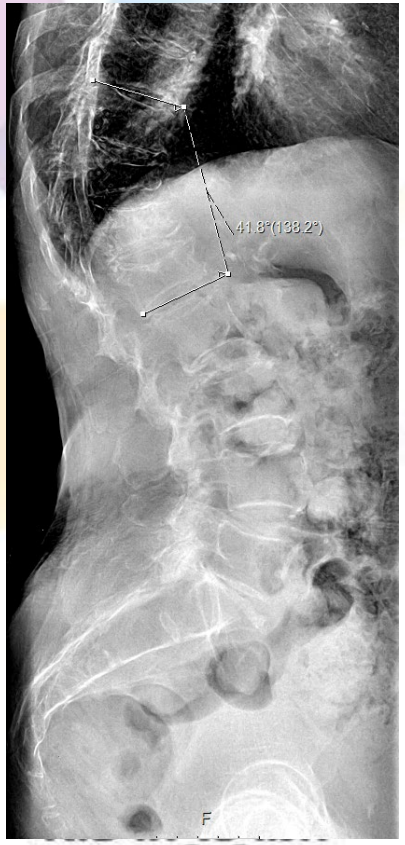

מתי להתערב
ניתוחית ?

מה ההבדל בין שבר
אוסטאופורוטי
לשבר טראומטי?

הלל יפה

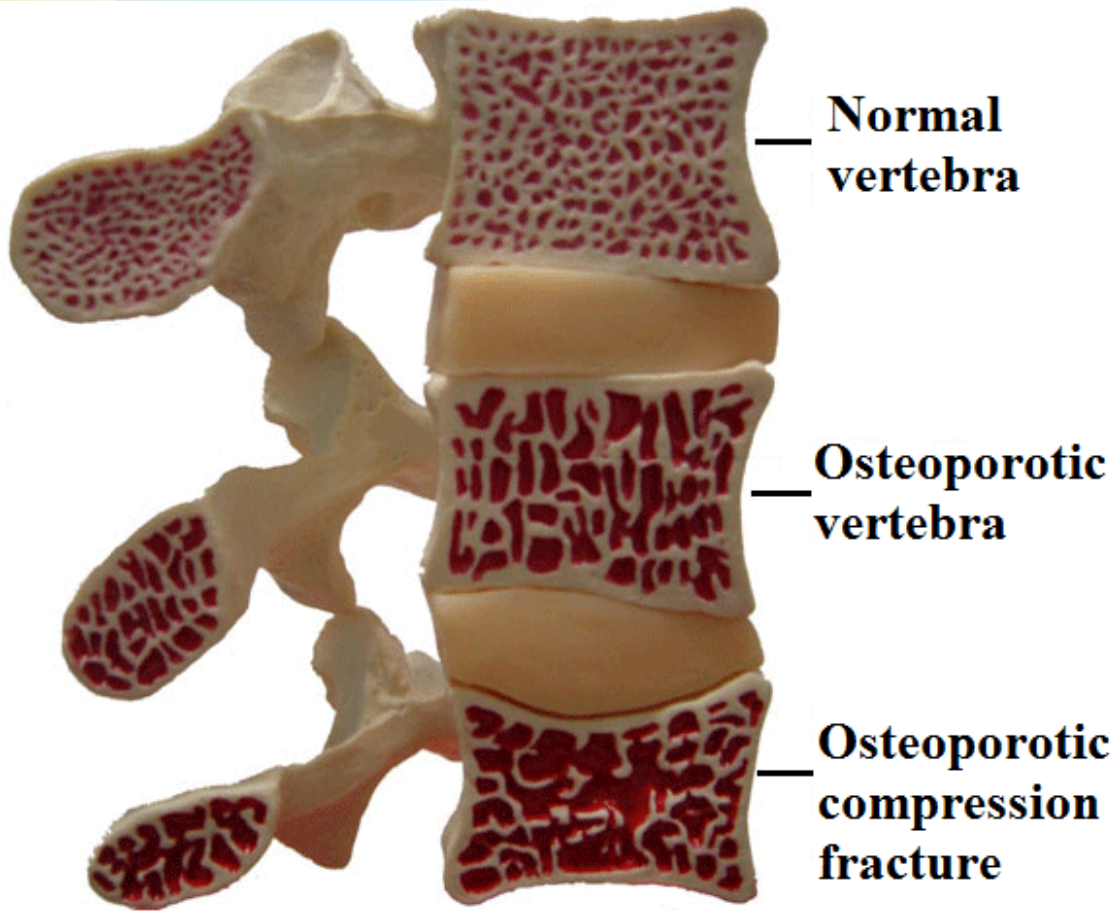

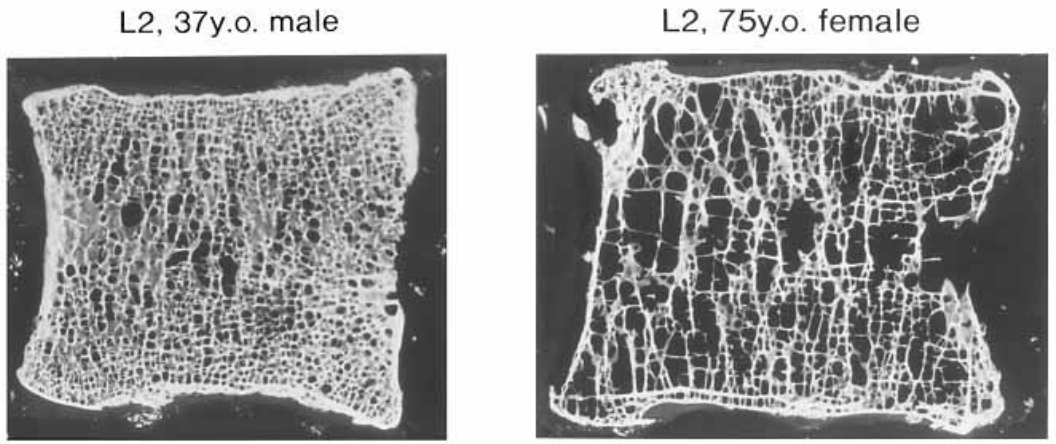

הדיסק קשיח יותר מהעצם, הלחץ הנוצר מהדיסק על העצם גורם לשבירת לוחית הקצה הרכה

– **התהליך ימשך עד שנעלה את צפיפות העצם לעמוד בעומסים המכאניים**

המרכז הרפואי הלל יפה

כפיפה קדמית של המנח הצידי בשל שבר – מגדילה את הסיכויים לשברים נוספים 8 X

טיפול מהיר לחיזוק העצם

Kobayashi et al. Osteoporos Int 2008

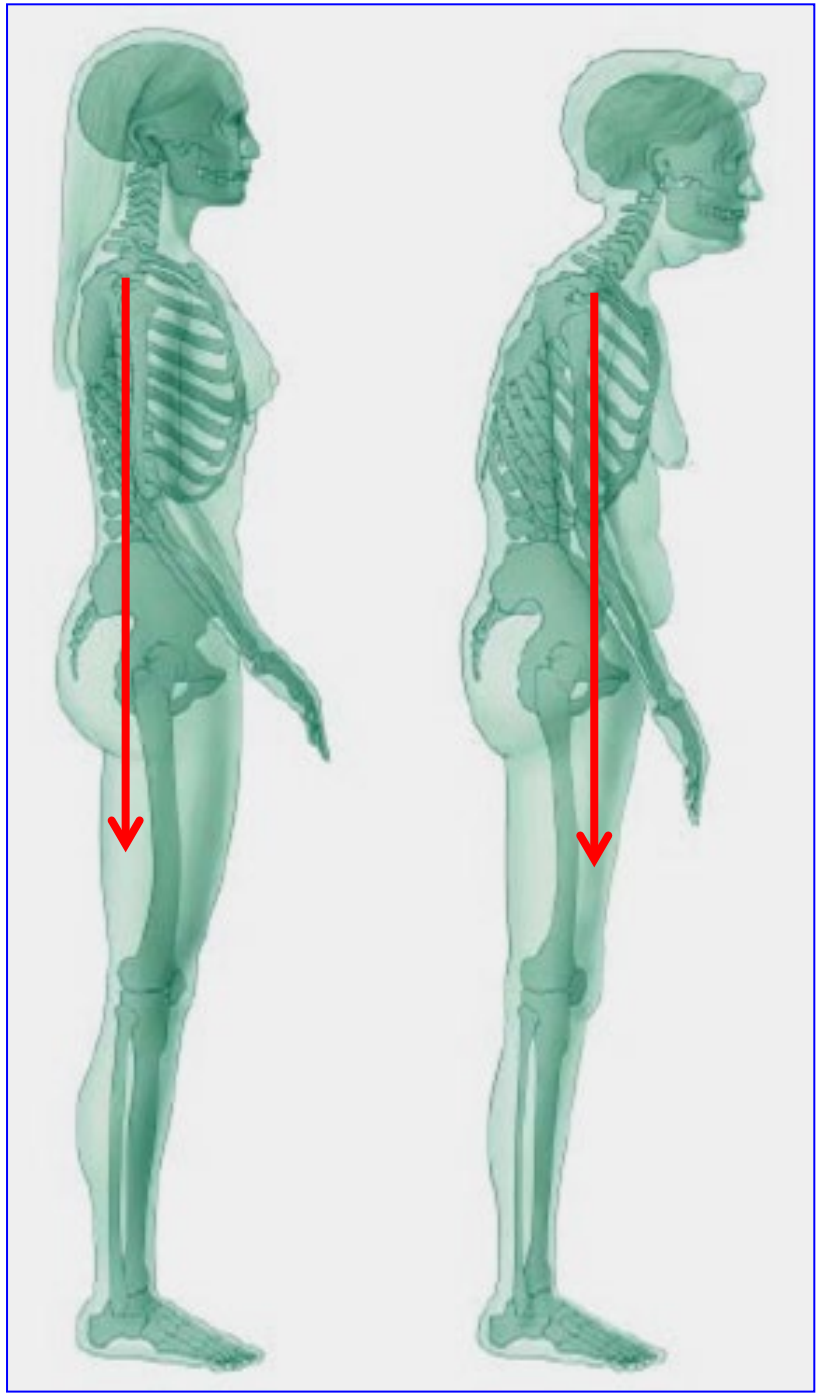

המרכז הרפואי הלל יפה

קיפופלסטי / ורטברופלסטי

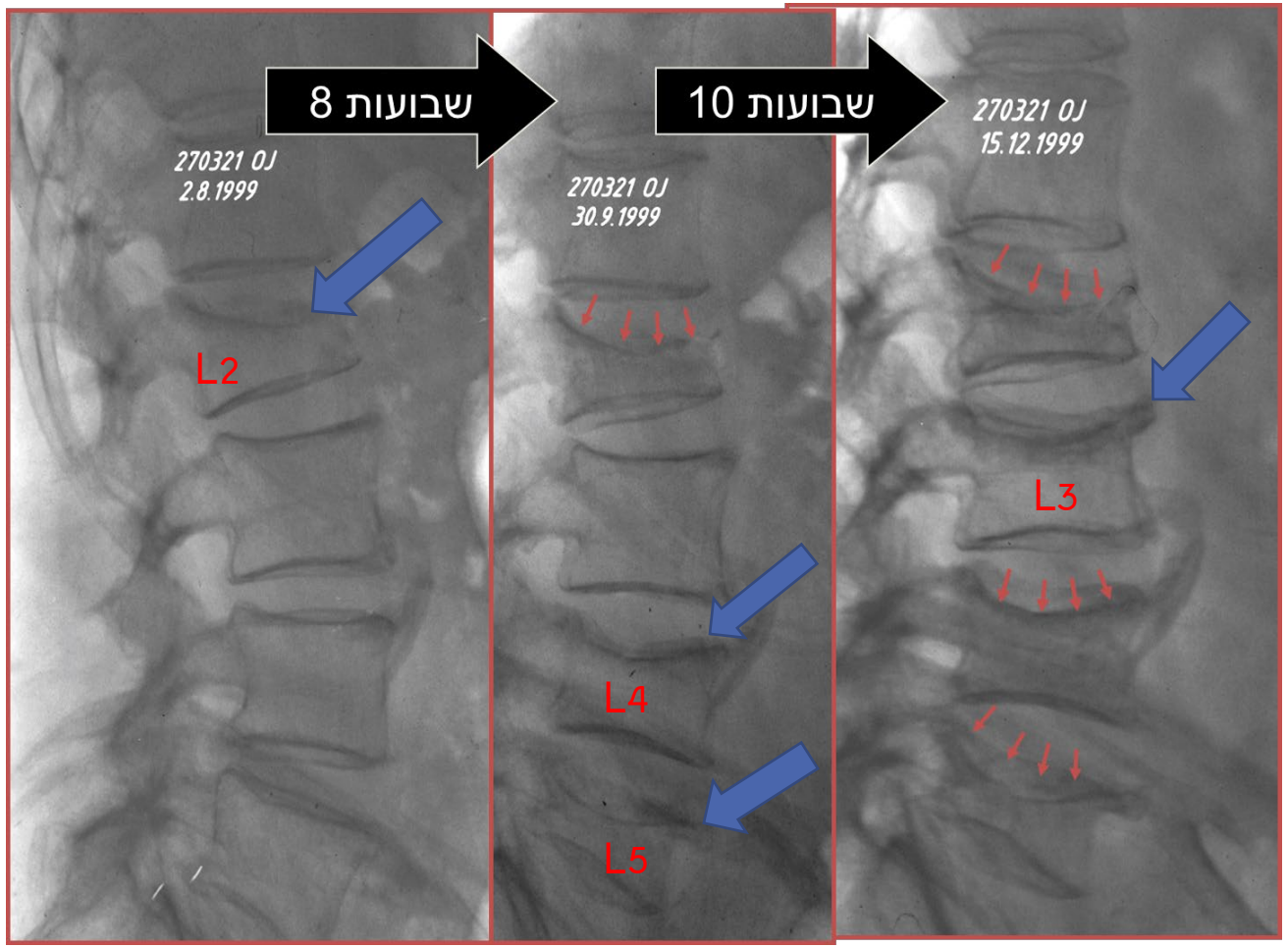

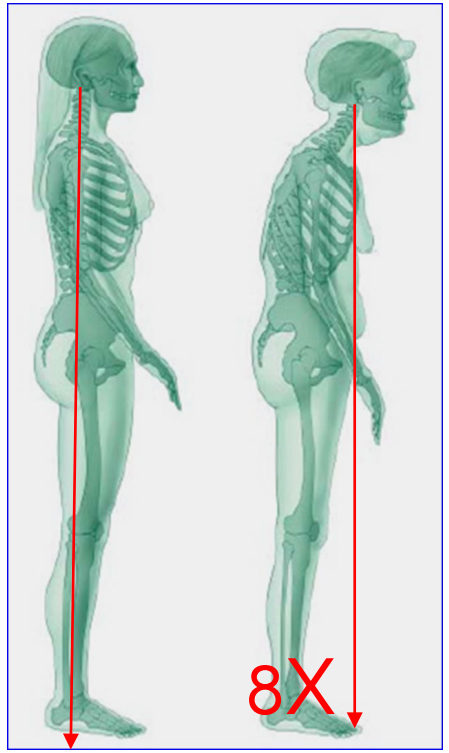

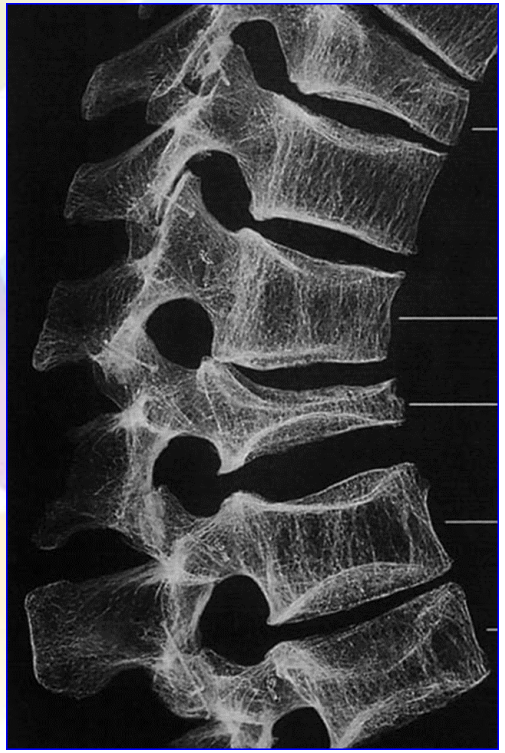

המרכז הרפואי
הלל יפה

אוגמנטציה (חיזוק) של גוף החוליה -הטוויות

שברים טראומטיים

שברים פתולוגיים – גידולים, **אוסטאופורוזיס**

הורדת כאב

שחזור גובה החוליה ומניעת קריסה

חיזוק החוליה לפני הכנסת חומרה בעצמות דלילות סידן

המרכז הרפואי הלל יפה

אופן ביצוע הפעולה

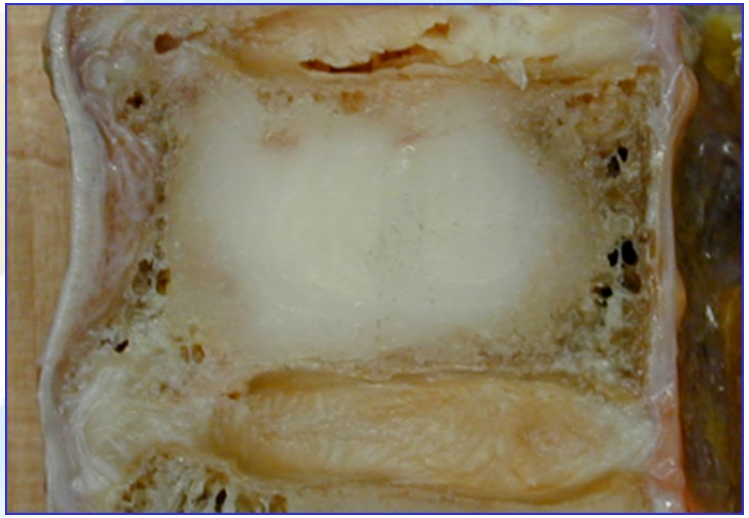

- השכבת המטופל על הבטן.
- הרדמה מקומית עם טשטוש או הרדמה כללית.
- חתך עורי של 1.5-2 ממ׳.

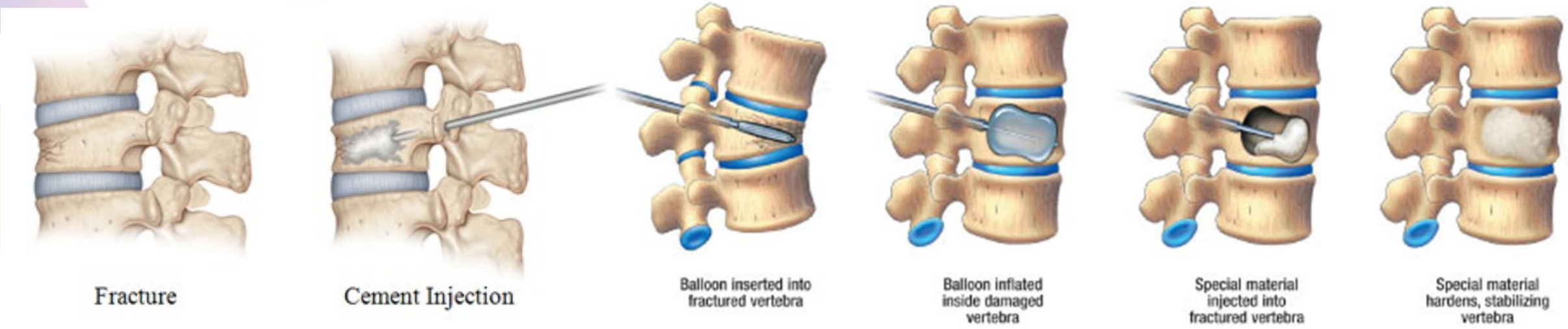

Vertebroplasty

Kyphoplasty

המרכז הרפואי הלל יפה

ורטברופלסטי – הזרקת צמנט ללא ניפוח בלון

1

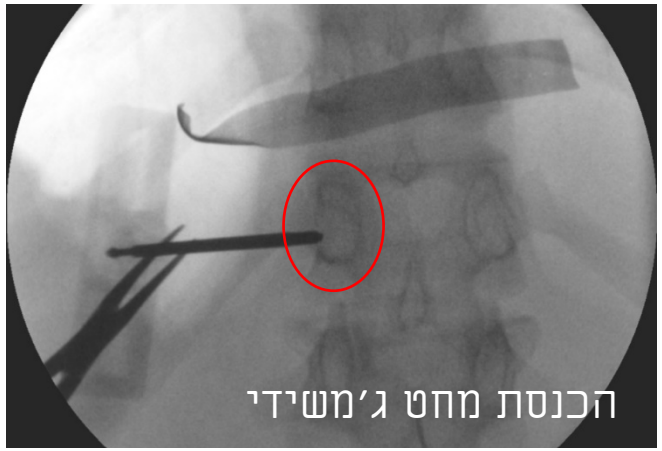

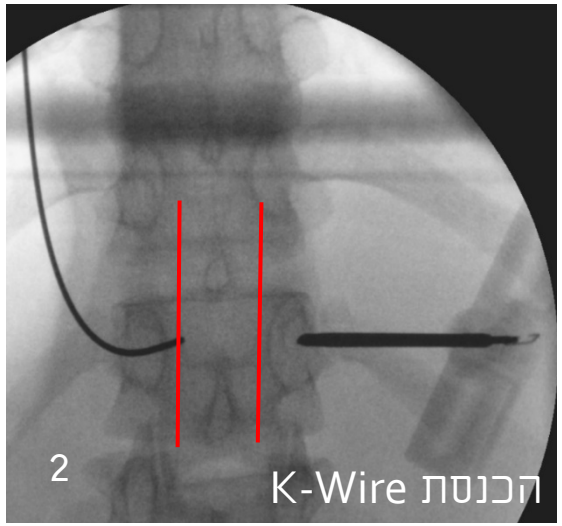

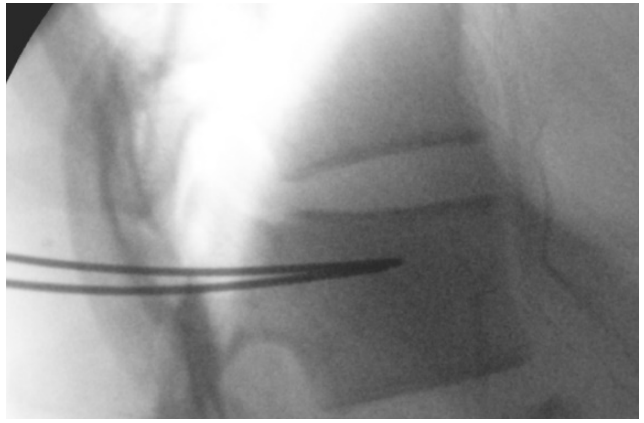

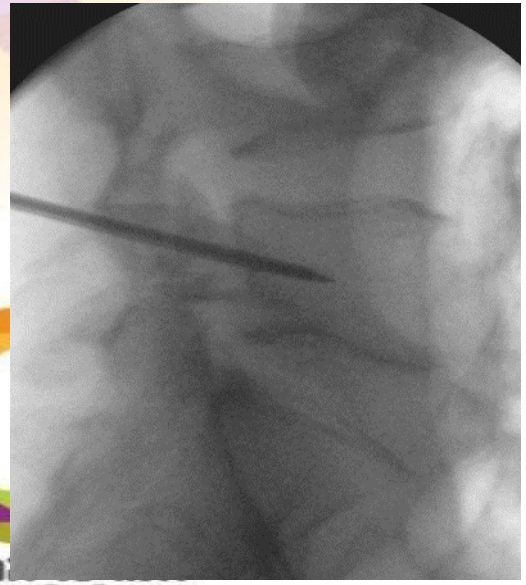

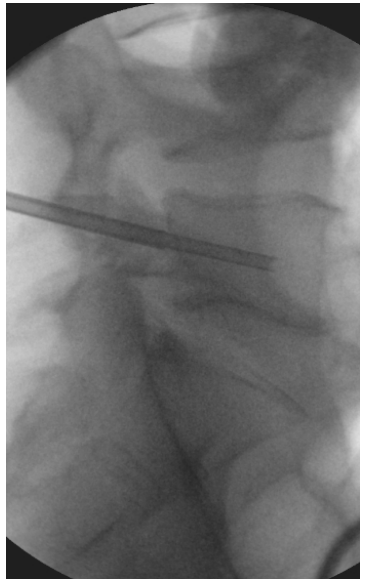

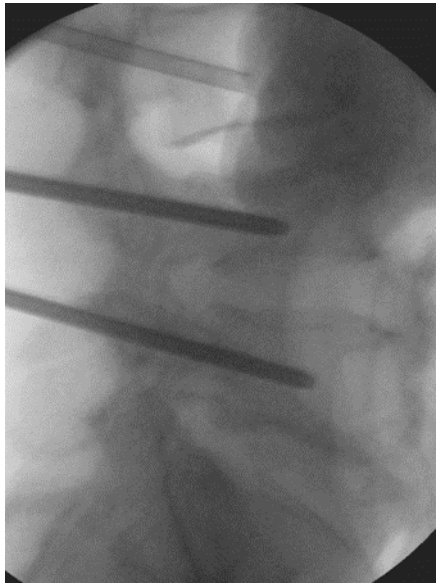

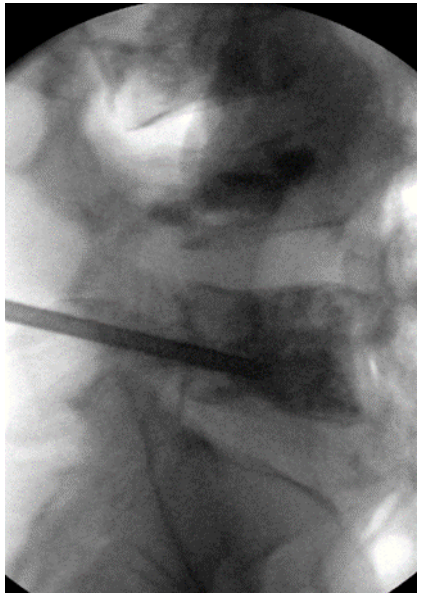

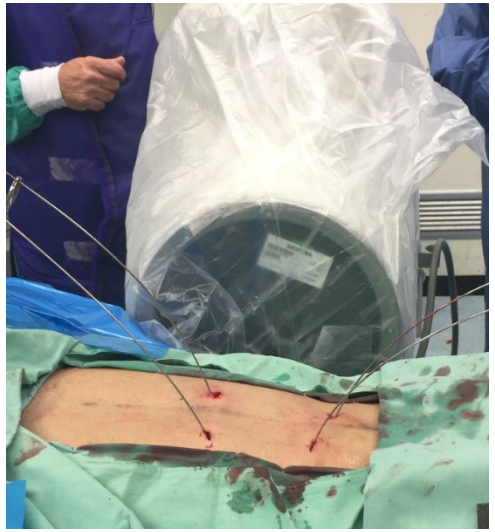

הלל יפה

קיפופלסטי – הזרקת צמנט לאחר ניפוח בלון בגוף החוליה

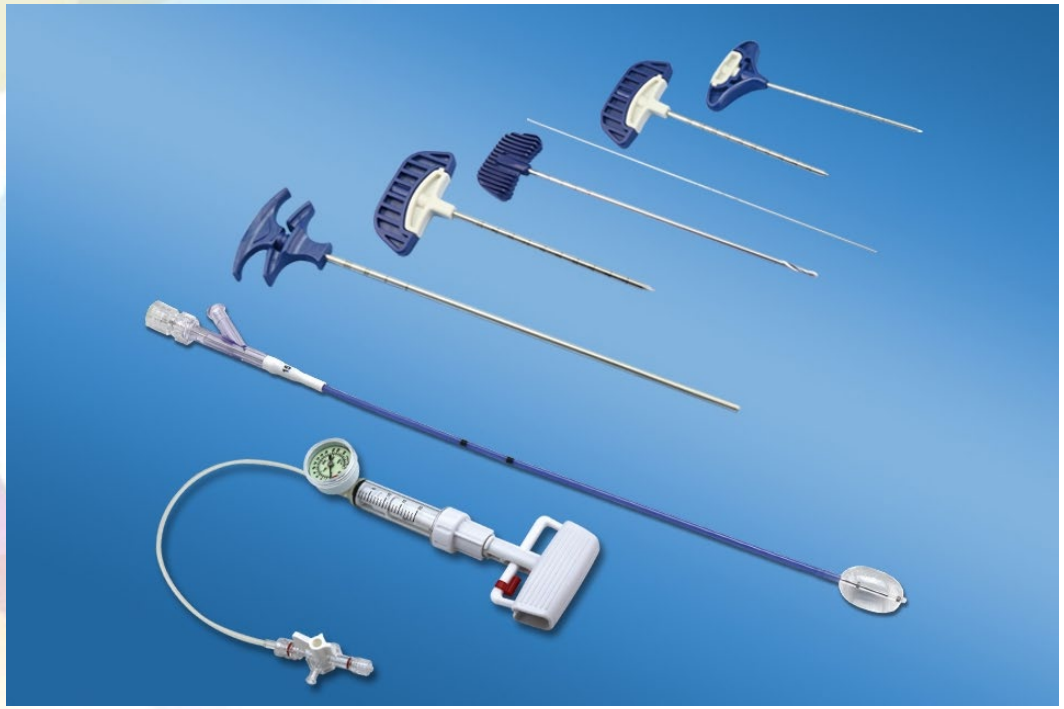

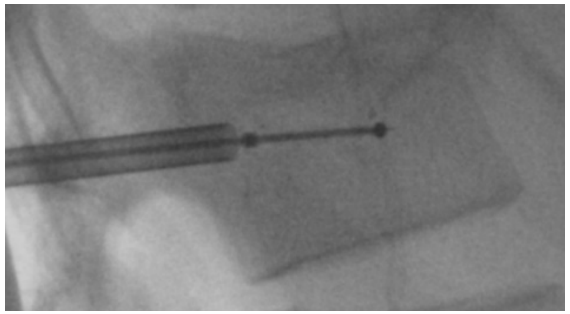

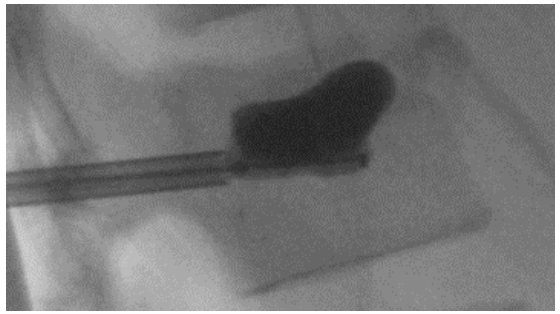

המרכז הרפואי
הלל יפה

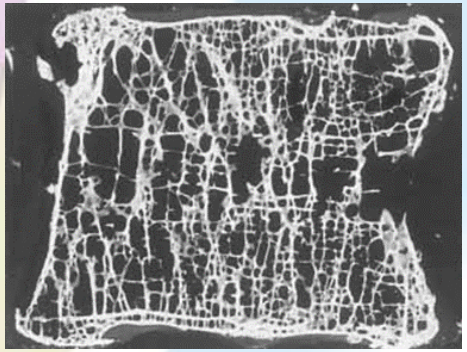

Percutaneous Vertebroplasty: Complication Avoidance and Technique Optimization

John M. Mathis

סיבוך בעל משמעות קלינית <1%

דליפת דבק עצם 5-15%

חסימה של כלי דם בריאות (שומן, דבק עצם) – מקרים בודדים מתוארים

זיהומים – מקרים בודדים מתוארים

דימומים – מקרים בודדים מתוארים

שברים בחוליות סמוכות 24%

↓

טיפול מהיר לחיזוק העצם

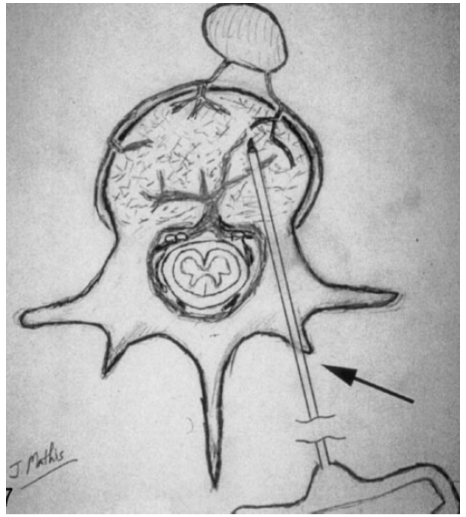

המרכז הרפואי הלל יפה

האם הפרוצדורה באמת עוזרת לכאב ?
"לנפח יש חשיבות!"

לא אותו הדבר !

לא אותו הדבר !

המרכז הרפואי
הלל יפה

כמה להזריק ?

הזרקת דבק עצם ל **16%** מנפח החוליה משווה את הלחצים ומגדילה את הכוחות הניתנים להפעלה על העצם לרמה של עצם בריאה

Liebschner et al. Spine 2001
Luo et al. Spine 2009
Molloy et al. Spine 2003

Table 2. Vertebral Body Volumes

Level	Vertebral Body Volume
T6	12.3 ± 2.5
T7	13.9 ± 2.1
T8	19.3 ± 4.6
T9	20.6 ± 2.4
T10	23.4 ± 4.1
T11	27.4 ± 5.2
T12	31.9 ± 4.3
L1	33.9 ± 4.4
L2	40.3 ± 6.0
L3	42.0 ± 7.4
L4	44.0 ± 7.7
L5	44.8 ± 10.0

Molloy et al. Spine 2003

	Mean volume (cm^3)	
Level	Men	Women
T1	8.48±2.1	6.94±1.11
T2	9.46±1.95	7.88±0.7
T3	9.76±1.81	8.16±0.97
T4	10.55±1.97	8.93±1.11
T5	11.96±2.37	10.36±1.3
T6	13.82±3.01	11.99±1.85
T7	15.97±3.41	14.03±2.08
T8	17.74±1.28	15.51±2.61
T9	19.28±4.68	17.21±2.56
T10	21.51±4.86	19.81±2.2
T11	23.78±5.81	23.57±2.42
T12	27.34±6.67	27.06±2.72
L1	38.15±9.25	25.18±4.31
L2	41.48±7.87	27.37±4.53
L3	44.21±10.14	29.54±4.4
L4	44.61±9.96	30.19±3.07
L5	42.52±10.14	28.80±2.63

Limthongkul et al. Spine J 2010

לא להזריק פחות מ 4 מ"ל עמוד שדרה מותני, 2 מ"ל עמוד שדרה גבי – הזרקה שווה וסימטרית!!!

המרכז הרפואי הלל יפה

מה עושים?

המרכז הרפואי
הלל יפה

מה הבעיה העיקרית ?

התערבות ניתוחית - לא לפני 6 שבועות או כשל של איזון כאב – חולה רכון למיטה

התערבות ניתוחית מהירה

מעקב רנטגני כל שבועיים לקריסה של השבר

טיפול מהיר לחיזוק העצם

המרכז הרפואי הלל יפה

א.חיים, 83

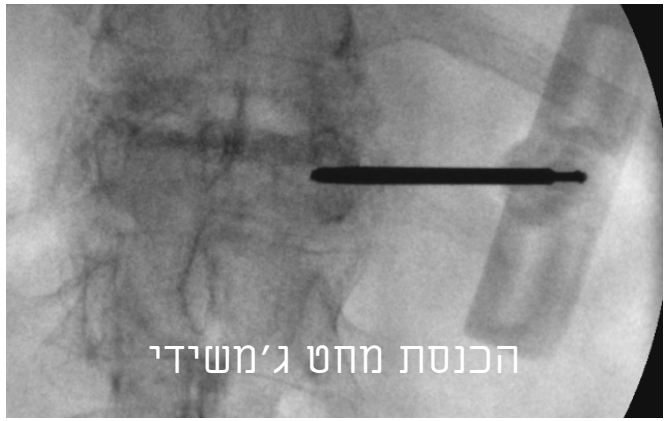

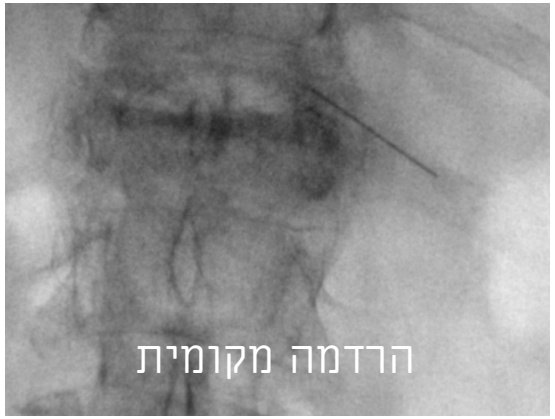

נובמבר 2015

נובמבר 2015

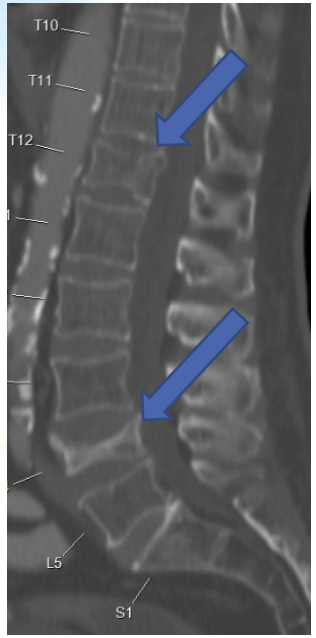

אוקטובר 2015

מרץ 2015

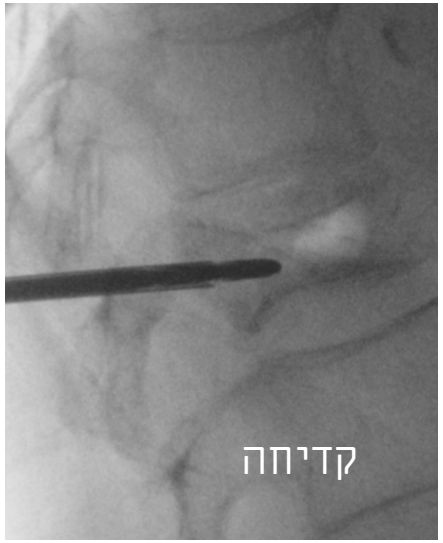

המרכז הרפואי
הלל יפה

האם סיימתי את הטיפול ?

המרכז הרפואי
הלל יפה

טיפול מהיר לחיזוק העצם

המרכז הרפואי
הלל יפה

מסר הביתה

- **שיתוף פעולה בין הרופא המטפל למנתח הגב הינו בעל חשיבות עליונה !**
- שברים אוסטאופורוטיים **אינם** שברים "קלים"
- שברים אוסטאופורוטיים מחייבים מעקב צמוד במרווחי זמן קצרים
- חובה טיפול תרופתי אגרסיבי למניעת שברים נוספים
- ניתוח למניעת דפורמציה או לאחר כשל באיזון כאב

המרכז הרפואי
הלל יפה

תודה רבה על ההקשבה !!!

המרכז הרפואי
הלל יפה